

Для цитирования: Куприянова, Л.И. Флураланер (Веприпак®) при демодекозе, отодектозе и саркоптозе у собак: оценка эффективности и безопасности с опорой на данные многоцентровых исследований / Л.И. Куприянова, Н.В. Шагова, В.Н. Немеш, Ю.Е. Бурдукова, М.Ю. Драницина, Е.В. Викторова, С.А. Платонова // Российский ветеринарный журнал. — 2026. — № 1. — С. 38–46. DOI 10.32416/2500-4379-2026-1-38-46
For citation: Kupriyanova L.I., Shagova N.V., Burdukova Yu.E., Nemesh V.N., Dranitsina M.Yu., Viktorova E.V., Platonova S.A., Fluralaner (Vepripak®) for demodicosis, otodectosis, and sarcoptic mange in dogs: evaluation of efficacy and safety based on multicenter studies, Russian veterinary journal (Rossijskij veterinarnyj zhurnal), 2026, No. 1, pp. 38–46. DOI 10.32416/2500-4379-2026-1-38-46

УДК 619: 616.995.428: 615
DOI 10.32416/2500-4379-2026-1-38-46
RAR

Флураланер (Веприпак®) при демодекозе, отодектозе и саркоптозе у собак: оценка эффективности и безопасности с опорой на данные многоцентровых исследований

Л.И. Куприянова, кандидат ветеринарных наук, член ESVD, RuSVD, IAVDEI, ветеринарный врач дерматолог, эндокринолог;

Н.В. Шагова¹, главный ветеринарный врач клиники «Пантера»;

Ю.Е. Бурдукова¹, ветеринарный врач-дерматолог клиники «Пантера»;

В.Н. Немеш², ветеринарный врач-терапевт, эндокринолог, гастроэнтеролог, эксперт УЗД, руководитель лечебно-диагностического отделения клиники «НьюВетТех»;

М.Ю. Драницина³, ветеринарный врач-дерматолог, диетолог клиники «Dog&Cat»;

Е.В. Викторова⁴, кандидат биологических наук, научный руководитель (eviktorova@vetstem.ru);

С.А. Платонова⁴, кандидат биологических наук, директор по развитию.

¹ Ветеринарная клиника «Пантера» (140250, МО, пгт. Белоозерский, ул. Коммунальная, д. 7).

² Ветеринарная клиника «Новые Ветеринарные Технологии» (НьюВетТех) (115093, г. Москва, ул. Большая Серпуховская, д. 62, кор. 2).

³ Ветеринарная клиника «Dog&Cat» (295048, г. Симферополь, ул. Трубаченко, д. 30).

⁴ ООО «Ветстем» (121205, г. Москва, тер. Сколково инновационного центра, Большой бульвар, д. 42, стр. 1).

Актуальность. Акарозы собак (демодекоз, отодектоз и саркоптоз) — одна из причин обращения к ветеринарному врачу; для контроля инвазии и снижения риска реинвазии важны системные акарициды с длительным действием и высокой комплаентностью.

Цель. Обобщить данные о терапевтической эффективности препарата Веприпак® (флураланер, жевательная таблетка) при терапии демодекозе, отодектозе и саркоптозе у собак.

Материалы и методы. Проанализированы данные пилотного клинического наблюдения и проспективного многоцентрового открытого исследования (всего 986 собак, возраст от 6 месяцев до 10 лет), а также исследования вкусовой привлекательности (n=520). Веприпак® применяли перорально однократно в дозе 25...56 мг флураланера/кг массы тела; в протоколе — не менее чем через 2 ч после последнего кормления. Эффективность при акарозах оценивали по динамике клинических признаков и микроскопии (соскобы кожи/ушной секрет).

Результаты. У собак с диагностированными акарозами отмечена 100%-я терапевтическая эффективность при демодекозе, отодектозе и саркоптозе: *Demodex canis* не обнаруживается в соскобах через 14 суток, *Otodectes cynotis* — через 28 дней, клиническое улучшение при саркоптозе наступает уже через 2...4 недели. В многоцентровом исследовании в течение 12 недель не зарегистрировано нежелательных явлений; добровольная поедаемость жевательной формы составила 99,8%.

Заключение. Препарат Веприпак® продемонстрировал высокую клиническую эффективность в серии наблюдений при основных акарозах собак и высокую поедаемость, что может повышать приверженность терапии в дерматологической практике.

Ключевые слова: Веприпак®, флураланер, демодекоз, отодектоз, саркоптоз, собаки, жевательная таблетка.

Fluralaner (Vepripak®) for demodicosis, otodectosis, and sarcoptic mange in dogs: evaluation of efficacy and safety based on multicenter studies

L.I. Kupriyanova, PhD in Vet. Sci, Member of ESVD, RuSVD, IAVDEI, Veterinarian Dermatologist, Endocrinologist;

N.V. Shagova¹, Chief Veterinarian of the Panther Clinic;

Yu.E. Burdukova¹, Veterinarian Dermatologist of the «Panther Clinic»;

V.N. Nemesh², Veterinarian Therapist, Endocrinologist, Gastroenterologist, Ultrasound Expert, Head of the Medical and Diagnostic Department of the «NewVetTech Clinic»;

M.Yu. Dranitsina³, Veterinarian Dermatologist and Nutritionist at «Dog&Cat Clinic»;

E.V. Viktorova⁴, PhD in Biological Sciences, Scientific Director (eviktorova@vetstem.ru);

S.A. Platonova³, PhD in Biological Sciences, Development Director.

¹ Panther Veterinary Clinic (7, Kommunalnaya str., village Beloozersky, Moscow region, 140250).

² Veterinary Clinic «New Veterinary Technologies» (NewVetTech) (62, block 2, Bolshaya Serpukhovskaya str., Moscow, 115093).

³ Veterinary Clinic «Dog&Cat» (30, Trubachenko str., Simferopol, 295048).

⁴ Vetstem LLC (121205, Moscow, ter. Skolkovo Innovation Center, Bolshoy Boulevard, 42, building 1).

Relevance. Acarosis in dogs (demodicosis, otodectosis, and sarcoptic mange) is one of the reasons for visiting a veterinarian; long-acting systemic acaricides with high compliance are important for controlling infestations and reducing the risk of reinfestation.

Objective. To summarize the data on the therapeutic efficacy of Vepripak® (fluralaner, chewable tablet) in the treatment of demodicosis, otodectosis, and sarcoptic mange in dogs.

Materials and methods. The data of a pilot clinical observation and a prospective multicenter open study (total 986 dogs, aged 6 months to 10 years) were analyzed, as well as a study of palatability (n=520). Vepripak® was administered orally once at a dose of 25...56 mg of fluralaner/kg of body weight; in the protocol — at least 2 hours after the last feeding. The efficacy in acarosis was assessed by the dynamics of clinical signs and microscopy (skin scrapings/ear secretions).

Results. 100% therapeutic efficacy was observed in dogs with diagnosed acarosis. demodicosis, otodectosis, and sarcoptic mange: *Demodex canis* was not detected in scrapings after 14 days, *Otodectes cynotis* was not detected after 28 days, and clinical improvement in sarcoptic mange was observed after 2 to 4 weeks. In a multicenter study, no adverse events were reported during a 12-week period, and the voluntary consumption of the chewable form was 99.8%.

Conclusion. Vepripak® demonstrated high clinical efficacy in a series of observations of major acaroses in dogs and high consumption, which may increase adherence to therapy in dermatological practice.

Keywords: Vepripak®, fluralaner, demodicosis, otodectosis, sarcoptic mange, dogs, chewable tablet.

Сокращения: ГАМК — гамма аминокислотная кислота, ГКС — глюкокортикостероиды, ЖКТ — желудочно-кишечный тракт, ОКА — общеклинический анализ крови, ПЦР — полимеразная цепная реакция,

Введение

Демодекоз, отодектоз и саркоптоз относятся к числу наиболее клинически значимых акарозов собак и сопровождаются выраженным зудом, воспалительной реакцией кожи, алопециями, развитием вторичных бактериальных осложнений и, как следствие, снижением качества жизни животного. Акарозы распространены повсеместно и могут поражать собак любых пород, возраста и пола. Заражение *Sarcoptes scabiei* и *Otodectes cynotis* происходит преимущественно при непосредственном контакте с инфицированным животным, а также опосредованно — через предметы ухода, поскольку клещи способны сохранять жизнеспособность во внешней среде до 14 дней в зависимости от температуры и относительной влажности. При этом более низкие температуры и меньшая влажность способствуют увеличению продолжительности выживания *Sarcoptes scabiei*. В отличие от них, *Demodex canis* не способен длительно существовать вне хозяина и быстро погибает вследствие обезвоживания; вместе с тем данный клещ часто обнаруживается у клинически здоровых собак

как компонент нормальной кожной микросреды. При снижении иммунной реактивности животного *Demodex canis* начинает активно размножаться, поражая волосяные фолликулы и сальные железы.

Жизненный цикл клещей составляет около 3 недель, поэтому эффективность контроля акарозов определяется применением препаратов, активных в отношении всех подвижных стадий паразита на хозяине и обладающих достаточной продолжительностью действия, чтобы предотвратить развитие жизнеспособных личинок из яиц, вылупившихся после обработки. Для минимизации риска реинвазии из окружающей среды продолжительность защитного эффекта также должна превышать срок выживания клещей вне организма хозяина.

Препарат Веприпак® является системным инсектоакарицидом на основе флураланера — соединения из группы изоксазолинов, действующего как мощный антагонист лиганд-зависимых хлоридных каналов членистоногих, включая каналы, активируемые γ -аминокислотой (ГАМК) и L-глутаматом. Лекарственная форма препарата представлена жевательной таблеткой, в состав которой входит вкусо-ароматическая добавка на основе гидролизата печени птицы. Состав разработан таким образом, чтобы максимально повысить биодоступность действующего вещества и улучшить органолептические характеристики, облегчая дачу препарата животным.

Цель исследования

Обобщить данные о терапевтической эффективности препарата Веприпак® при демодекозе, отодектозе и саркоптозе у собак, а также обсудить практические аспекты применения (комплаентность, сроки контроля) с опорой на результаты многоцентрового открытого исследования безопасности и вкусовой привлекательности.

Материалы и методы

В работе использованы результаты следующих работ:

- пилотное клиническое исследование эффективности и безопасности препарата Веприпак® [1].
- открытое многоцентровое клиническое исследование эффективности и безопасности препарата Веприпак® [2].
- клиническое исследование вкусовой привлекательности препарата Веприпак® [3].

В анализ включены 986 клинически здоровых собак разных пород, обоих полов, в возрасте от 6 месяцев до 10 лет, содержащихся в местности, неблагополучной по эктопаразитозам. Перед применением препарата всех животных осматривали и взвешивали для корректного подбора дозы, после чего клиническое состояние оценивали ежедневно на протяжении всего периода наблюдения. С учетом пилотного исследования общий период наблюдения за животными составил около 18 месяцев (с 16 апреля 2024 года по 10 октября 2025 года).

Режим применения препарата. Согласно протоколу исследований, препарат Веприпак® применяли перорально однократно в дозе 25...56 мг флураланера на 1 кг массы тела, не менее чем через 2 ч после последнего кормления; разламывание или деление жевательных таблеток для подбора дозы не допускалось. Зарегистрированные собаки не получали другие эктопаразитоциды в течение как минимум одного месяца до дня 0.

При акаразах клиническую оценку, микроскопию соскобов проводили на 0, 14, 28 и 56 дни. Поражения кожи (эритема, чешуйки, фолликулярные слепки и корки); восстановление роста шерсти оценивали путем сравнения пораженных участков. Уровень зуда оценивали по шкале PVAS: от 0 (отсутствие зуда) до 10 (сильный зуд). При каждом обследовании брали глубокие соскобы кожи из пяти пораженных участков, двигаясь по направлению роста волос, до появления капиллярного кровотечения. В случаях, когда получение соскоба было затруднено (труднодоступный участок), волосы выщипывали с пораженного участка и помещали в минеральное масло. Соскоб переносили на размеченное предметное стекло микроскопа, смешивали с минеральным маслом и исследовали

для подсчета взрослых и неполовозрелых клещей. Количество клещей в каждом соскобе регистрировали отдельно.

Критерии оценки эффективности. Эффективность в отношении блошиной инвазии, иксодовых клещей и трансмиссивных инфекций (бабезиоз), а также безопасность/переносимость препарата оценивали на основании клинического осмотра, показателей общеклинического и биохимического анализа крови и результатов ПЦР. Диагностику и контроль терапии акарозных инвазий осуществляли по клиническим признакам и данным микроскопии соскобов с идентификацией *Demodex canis*, *Otodectes cynotis* и *Sarcoptes scabiei* (имаго/нимф/яиц).

Результаты

Переносимость и профилактическая эффективность препарата Веприпак®. В ходе клинического исследования ветеринарного препарата Веприпак® получены данные, подтверждающие его хорошую переносимость и высокую профилактическую эффективность против эктопаразитов и бабезиоза у собак.

По результатам клинического мониторинга препарат не вызывал нарушений физиологического статуса и не сопровождался отрицательным влиянием на пищеварительную и выделительную функции. Не отмечено раздражения слизистой оболочки ротовой полости, а также не зарегистрировано нежелательных или побочных эффектов (включая одышку, аритмию, асцит, отеки, нарушения мочеиспускания и др.) и аллергических реакций. Отсутствовали снижение аппетита и эпизоды временной гипертермии, что в совокупности указывает на благоприятный профиль безопасности препарата Веприпак® при применении у клинически здоровых животных.

Лабораторная оценка общеклинических и биохимических показателей крови после применения препарата Веприпак® была проведена у 60 собак: анализы выполняли до применения препарата, на 4-й, 14-й и 28-й день, затем каждые 28 дней до 84-го дня. В течение всего периода наблюдений ключевые гематологические параметры (гематокрит, гемоглобин, эритроциты, лейкоциты, тромбоциты, показатели лейкоформулы) значимо не изменялись и не выходили за пределы референтных значений лаборатории. Отмечалась тенденция к незначительному повышению содержания эритроцитов и гемоглобина. Также зафиксирован исходно повышенный уровень эозинофилов, который постепенно увеличивался: доля эозинофилов достоверно возросла с $10,0 \pm 1,5$ до $15,4 \pm 1,6\%$ и $14,6 \pm 1,9$ ($p < 0,01$) к 56-му и 84-му дню. При этом рост эозинофилов отмечался лишь у части животных, что не исклю-

чает влияние внешних факторов и индивидуальной реактивности; иных клинически значимых отклонений по ОКА не выявлено. Биохимические показатели крови оставались стабильными и находились в границах референсных значений, за исключением щелочной фосфатазы: наблюдалось обратимое умеренное повышение со 2-й недели без клинических симптомов со стороны ЖКТ или признаков других заболеваний, что позволило расценить изменение как клинически незначимое.

Профилактическую эффективность препарата оценивали путем ежедневных осмотров животных на наличие эктопаразитов в течение 12 недель после однократного применения. До обработки иксодовые клещи выявлялись у 76 собак (7,7%), а блошиная инвазия — у 62 собак (6,3%), что указывало на реальную угрозу заражения в условиях наблюдения. После применения препарата Веприпак® в течение всего периода не зарегистрировано ни одного случая инфекации клещами или блохами, других эктопаразитозов, а также клинических проявлений бабезиоза, что свидетельствует о выраженном профилактическом эффекте даже в неблагоприятной по эктопаразитозам местности.

Дополнительно проводили ПЦР-диагностику бабезиоза во всех контрольных временных точках (до применения; на 3...4-й, 14-й и 28-й день; далее каждые 28 дней до 84-го дня), а при искусственном заражении клещами — через 48 ч после нанесения. У всех собак результаты ПЦР были отрицательными; клинических случаев бабезиоза в период 12-недельного наблюдения не зарегистрировано. При оценке выживаемости иксодовых клещей при искусственном заражении на 26-е сутки (10 собак, по 5 клещей на животное) установлено быстрое развитие акарицидного эффекта: через 4 ч погибло 94% клещей (47/50), через 8 ч показатель сохранялся на уровне 94%, а через 12 часов гибель достигала 100%.

Терапевтическая эффективность препарата Веприпак® при акарозах. Ниже приведены результаты

применения препарата при демодекозе, отодектозе и саркоптозе,

Демодекоз. По результатам первичного дерматологического осмотра у трех собак был установлен диагноз «демодекоз», у двух животных выявлена локализованная форма, у одного — генерализованная. У животных наблюдались характерные клинические признаки заболевания, в соскобах были обнаружены имаго, нимфы и яйца клеща *Demodex canis* (рис. 1). У собак с локализованной формой демодекоза при контрольном обследовании клещи не выявлялись на 14-е сутки от начала терапии; у животных с генерализованной формой — на 28-е сутки. При повторном осмотре на 56-й день все животные были свободны от поражений, наблюдались существенные признаки восстановления роста шерсти.

Клинический случай: на прием поступила собака породы бультерьер, самка, возраст 5 мес и массой тела 12 кг. Результаты клинического осмотра выявили зуд 6 баллов по шкале PVAS, множественные участки гипотрихоза с коричневым окрашиванием шерсти, коричневыми корочками и слабой эритемой (рис. 2). Трихограмма и цитологическое исследование с области корочек позволили обнаружить клещей *Demodex canis* в количестве 1–3 в поле зрения (см. рис. 1), а также нейтрофильное септическое воспаление на коже.

Окончательный диагноз: ювенильный генерализованный демодекоз, поверхностный бактериальный фолликулит. Препарат Веприпак® применяли однократно перорально. Дополнительно было рекомендовано мытье шампунем с молочной кислотой и увлажняющая маска 1 раз в неделю. На повторном приеме через 4 недели клещей *Demodex canis* не обнаружено, бактериальная инфекция отсутствовала.

Отодектоз. Диагноз «отодектоз» был установлен у трех собак. Первичный дерматологический осмотр выявил характерные клинические признаки заболевания: наружный отит с выраженным зудом.

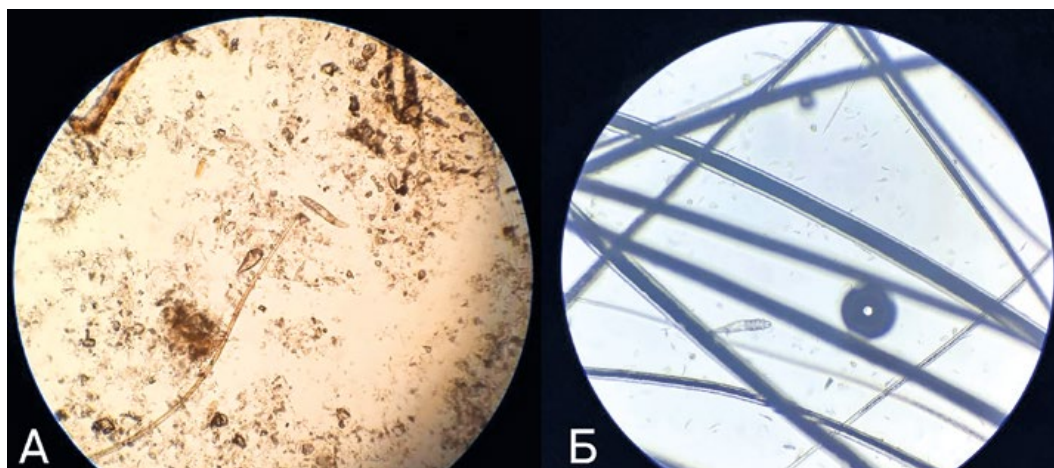


Рис. 1. Микрофото. Клещ *Demodex canis*: А — яйцо и имаго клеща; Б — имаго клеща
Microphoto. Mite *Demodex canis*: egg&imago (A) and imago (B) of the mite

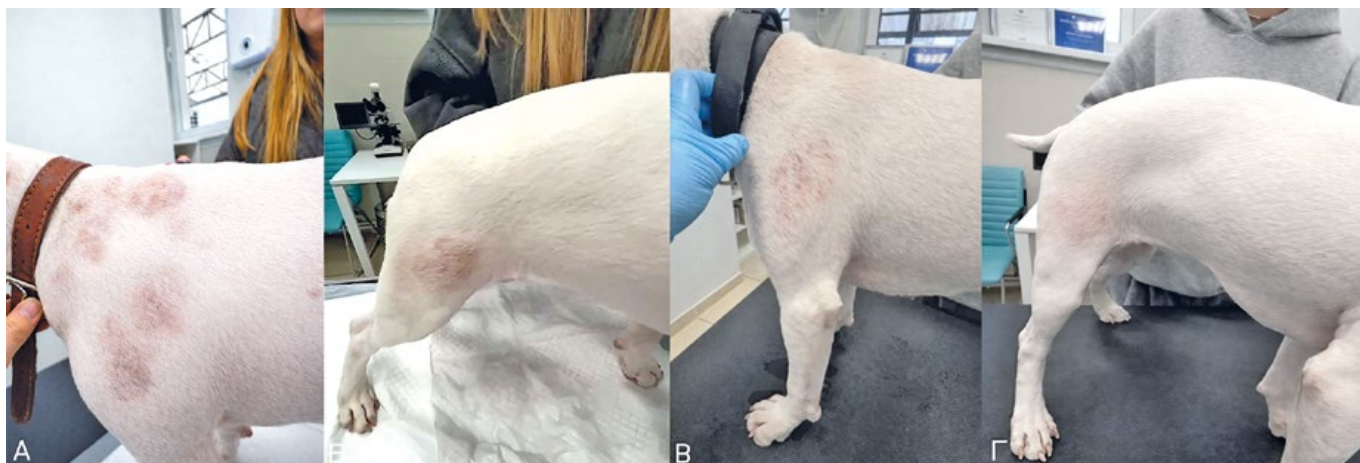

Рис. 2. Поражение кожного покрова собаки при демодекозе: А, В — первичный прием, до начала терапии; В, С — повторный прием через 28 дней

Skin lesions in dogs with demodicosis: A, B — initial visit before therapy; C, D — second visit 28 days later

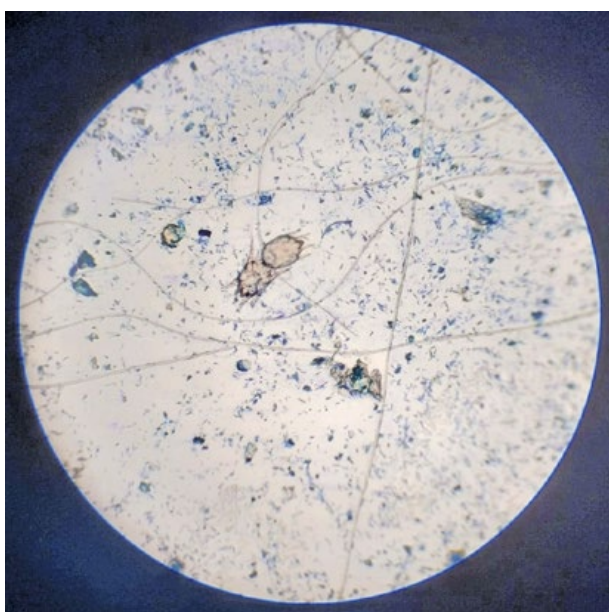


Рис. 3. Микрофото. Клещ *Otodectes cynotis*
Microphoto. Mite *Otodectes cynotis*

Отоскопия и микроскопия мазка или соскоба ушного секрета выявили имаго, нимфы и яйца клеща *Otodectes cynotis* (рис. 3). К 21...28-му дню наблюдалось значительное клиническое улучшение, клещи в соскобах отсутствовали. Контрольный осмотр на 56-й день не выявил клинических признаков отодектоза, в соскобах ушного секрета клещи не обнаружены.

Саркоптоз. По результатам первичного дерматологического осмотра диагноз «саркоптоз» был установлен у двух собак. У животных отмечены алопеции, корки, эритема, пустулы и папулы; степень зуда по шкале PVAS составила 8 баллов (100%). В соскобах были обнаружены имаго, нимфы и яйца клеща *Sarcoptes scabiei* (рис. 4). На 28-й день эффективность (число собак, свободных от живых клещей) лечения составила 100%: в соскобах возбудитель не выявлен, интенсивность зуда снизилась до 2 баллов, также заметно снизилась тяжесть алопеции и других поражений кожи (рис. 5). На 56-й день все животные были свободны от по-

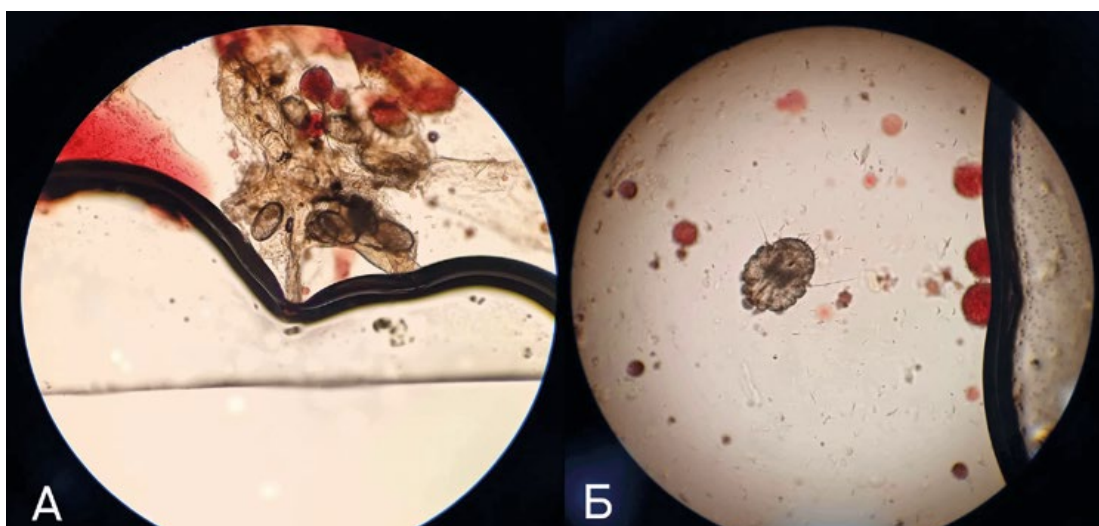


Рис. 4. Микрофото. Клещ *Sarcoptes scabiei*: яйца (А) и имаго (В) клеща
Microphoto. Mite *Sarcoptes scabiei*: eggs (A) and imago (B) of the mite

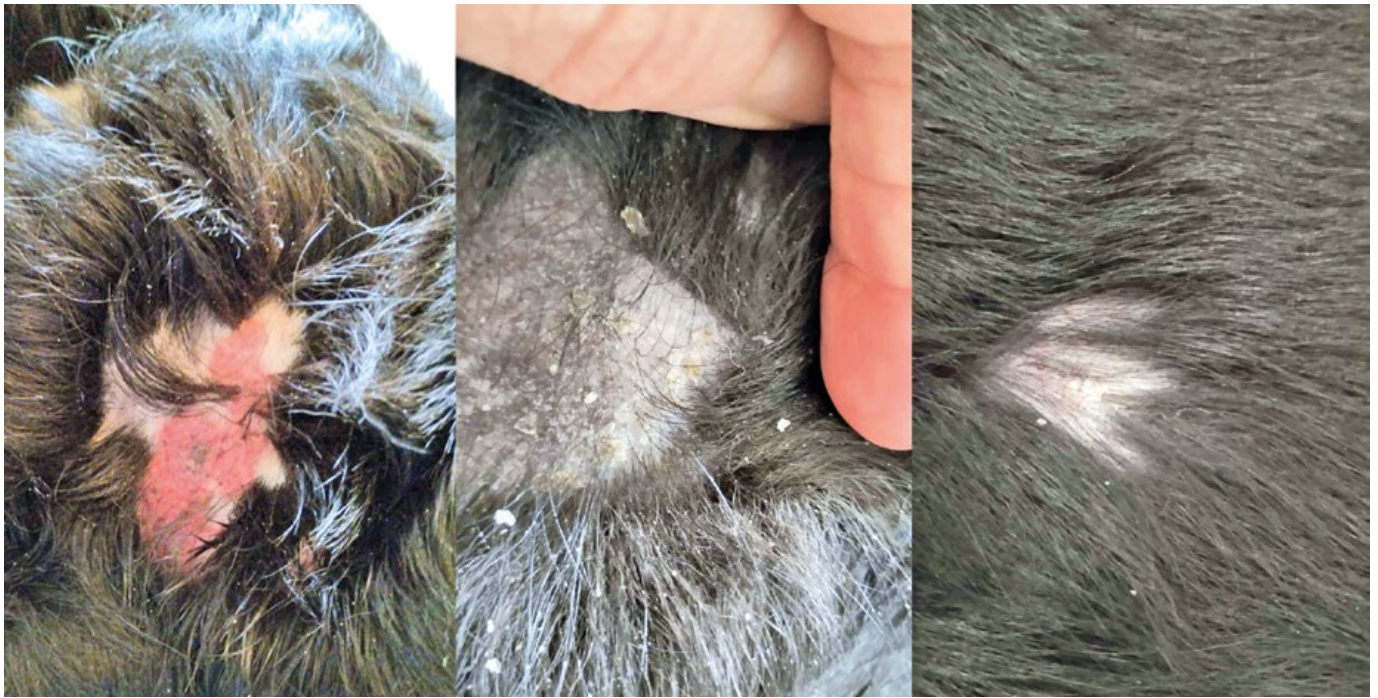

Рис. 5. Поражение кожного покрова собаки при саркоптозе
Skin lesions in dogs with sarcoptic mange

ражений, отмечены существенные признаки восстановления роста шерсти, клинические симптомы саркоптоза отсутствовали.

Вкусовая привлекательность препарата Веприпак®. Вкусовую привлекательность жевательной таблетки Веприпак® оценивали у 520 собак после 2-часовой голодной диеты (вода — в свободном доступе). Препарат предлагали без маскировки (с ладони или перед животным); фиксировали время реакции: полная поедаемость — менее 60 с, отказ — 60 с и более. При отказе через 5...10 мин выполняли повторную попытку с небольшим количеством влажного корма (5...10 г). После приема препарата за животными наблюдали в течение 1 ч, чтобы исключить срыгивание. Добровольное поедание отмечено у 514/520 собак (98,8%). При первичной попытке отказ зарегистрирован у 6 животных; 5 из них приняли таблетку после маскировки, и только одно животное отказалось от приема и при повторной попытке (вероятно, вследствие стресса). Итоговая поедаемость составила 99,8%. Среднее время поедания — $9,9 \pm 4,9$ с. Нежелательных явлений при применении Веприпак® не зарегистрировано.

Обсуждение

Однократное применение препарата Веприпак® у 986 собак (возраст от 6 месяцев до 10 лет) сопровождалось хорошей переносимостью: в течение 12 недель наблюдения не отмечено ухудшения общего состояния, нарушений функции ЖКТ и мочевыделительной системы, системных нежела-

тельных явлений или аллергических реакций. Показатели ОКА и биохимии (n=60) преимущественно оставались в пределах референсных значений. В полевых условиях при ежедневных осмотрах не выявлено новых случаев инфекации блохами/клещами; во всех контрольных точках ПЦР-диагностики на бабезиоз получены отрицательные результаты. В модели искусственного заражения на 26-е сутки после применения препарата гибель иксодовых клещей составила $\approx 94\%$ через 4 ч и 100% через 12 ч. В совокупности данные указывают на благоприятный профиль переносимости и выраженную инсектоакарицидную активность препарата Веприпак® в условиях клинического наблюдения.

В серии клинических исследований однократное пероральное применение препарата Веприпак® в дозе 25...56 мг/кг обеспечило выраженный терапевтический эффект при демодекозе (n=3), отодектозе (n=3) и саркоптозе (n=2) у собак. Через 14 суток при демодекозе и через 3...4 недели при отодектозе в контрольных исследованиях не выявлялись имаго, нимфы и яйца клещей; при саркоптозе отмечено клинически значимое снижение зуда (PVAS 8→2) к 28-му дню и стойкая ремиссия через 56 дней после приема препарата. Полученные данные согласуются с ранее опубликованными, демонстрирующими эффективность флуранелера при акарозах [5, 6], и подтверждают целесообразность применения препарата Веприпак® в дерматологической практике.

Отдельного внимания заслуживает комплаентность: в дерматологии даже высокоэффективная молекула может «не сработать» в условиях практики при отказе животного от препарата. Жевательная таблетка Веприпак® демонстрирует крайне

высокую поедаемость — 99,8% животных добровольно приняли препарат (519/520), что позволяет снизить вероятность принудительного введения или отказа от приема препарата. Для повышения вкусовой привлекательности используется вкусоароматическая добавка на основе гидролизата печени птицы. Гидролизат представляет собой белковую фракцию, состоящую преимущественно из низкомолекулярных пептидов, что минимизирует риск развития иммунного ответа у животных с повышенной чувствительностью. Таким образом, состав жевательной формы направлен на повышение поедаемости при сохранении хорошей переносимости.

Практический блок для ветеринарного врача

Ниже приведены практические рекомендации по ведению собак с подозрением на демодекоз, отодектоз и саркоптоз. Режим дозирования, ограничения по возрасту/массе и возможные повторные обработки следует выбирать в соответствии с действующей инструкцией по применению препарата.

Диагностика и подтверждение акароза

- Демодекоз: глубокие соскобы с 3...5 участков (до появления капиллярного кровотечения), трихограмма; оценка вторичной бактериальной/дрожжевой инфекции по цитологии.
- Отодектоз: отоскопия + микроскопия ушного секрета (мазок/соскоб); оценка степени воспаления и целостности барабанной перепонки.
- Саркоптоз: множественные поверхностные соскобы с типичных зон (края ушных раковин, локти, скакательные суставы, вентральная грудь). Отрицательный соскоб не исключает диагноз; важна оценка клиники и ответа на терапию.
- Во всех случаях необходимо фиксировать выраженность зуда (например, PVAS — визуально-аналоговая шкала оценки зуда), площадь поражения и наличие осложнений — это облегчает контроль эффективности.

Контроль эффективности и сроки повторных осмотров

- Демодекоз: контрольный осмотр и соскобы проводятся через 14 дней после начала терапии; далее — по динамике (при генерализованных формах

Частые причины отсутствия клинического ответа или рецидивов при акарозах собак и тактика коррекции

Common causes of lack of clinical response or relapses in canine acaroses and treatment tactics

| Причина | Как заподозрить | Что делать |
|--|--|--|
| Ошибки диагностики / взятия материала | Клинические признаки типичны, но в соскобах/мазках клещи не выявляются; материал взят с одной зоны | Повторить исследование: демодекоз — глубокие соскобы с нескольких очагов; саркоптоз — множественные поверхностные соскобы; отодектоз — микроскопия секрета + отоскопия |
| Реинвазия от контактных животных | Улучшение кратковременное, затем рецидив; в доме/приюте несколько животных | Одновременно обработать всех контактных животных; при саркоптозе — изоляция и обработка мест содержания. Обсудить источники контактов (передержки, груминг, выставки) |
| Недостаточная обработка мест содержания | Рецидивы при саркоптозе/отодектозе; «кочующие» очаги | Стирка подстилок/амуниции, гигиена предметов ухода, регулярная уборка. Минимизировать совместное использование лежанок/щеток до ремиссии |
| Вторичная бактериальная/дрожжевая инфекция | Зуд/воспаление сохраняются при отрицательных соскобах; по цитологии — кокки/палочки/грибы | Параллельно лечить осложнения (по результатам цитологии/посева): топическая терапия, при показаниях — системная антибактериальная/противомикозная |
| Сопутствующие заболевания/иммуносупрессия (важно при демодекозе) | Генерализованный/ рецидивирующий демодекоз, плохой ответ; есть эндокринопатии/прием ГКС | Оценить фон: общий осмотр, базовые анализы, исключение гипотиреоза/ гиперандренокортицизма и др.; пересмотреть иммуносупрессивную терапию |
| Непринятая доза/рвота/срыгивание | Владелец не уверен, что таблетка проглочена; рвота вскоре после дачи | Контролировать прием (наблюдение после дачи), уточнить сроки и обстоятельства; обсудить повторный прием согласно инструкции и клинической ситуации |
| Смешанная этиология зуда (аллергия, пиодермия, атопия) | Клещи не выявляются, зуд устойчив, возможна сезонность/пищевая связь/пододерматит | Параллельно вести пациента по дерматологическому протоколу: исключая диеты, контроль эктопаразитов, противовоспалительная терапия по показаниям |
| Низкая приверженность владельца | Пропуски местной терапии, отказ от контроля, нет обработки мест пребывания | Дать письменный план: даты контрольных визитов, обработка мест пребывания, признаки «когда срочно»; подчеркнуть важность контроля даже при улучшении |

обычно требуется серийный контроль до устойчиво отрицательных результатов).

- Отодектоз: контроль ушного секрета через 3...4 недели; при выраженном отите — контроль раньше с целью возможной коррекции местной терапии.

- Саркоптоз: контроль клинических признаков и зуда через 2...4 недели; микроскопия соскобов и оценка ремиссии — на 4 неделе и далее по показаниям.

Клиническое позиционирование препарата Веприпак® в дерматологической практике

- Однократная схема применения и длительность инсектоакарицидного действия до 12 недель (84 дня) по данным многоцентрового наблюдения — удобно для владельца и снижает риск пропусков.

- Высокая поедаемость жевательной формы (99,8%) — меньше стресса и выше приверженность терапии.

- Благоприятный профиль переносимости в большой клинической выборке (986 собак) — аргумент при выборе системной терапии у пациентов без тяжёлых сопутствующих состояний.

Заключение

Препарат Веприпак® продемонстрировал хорошую переносимость при применении у собак: в многоцентровом исследовании не зарегистрировано нежелательных явлений и клинически значимых лабораторных отклонений. В течение 12 недель после однократного применения не отмечено новых случаев инфе­стаций блохами и иксодовыми клещами; во всех контрольных точках ПЦР-диагностики на бабезиоз получены отрицательные результаты. В модели искусственного заражения достигалась гибель иксодовых клещей до 100% в течение 12 ч. В серии клинических наблюдений при акарозах (демодекоз n=3, отодектоз n=3, саркоптоз n=2) отмечены выраженная клиническая динамика и отсутствие возбудителей в контрольных исследованиях в обозначенные сроки. Высокая вкусовая привлекательность жевательной формы (99,8% добровольного приема) может повышать приверженность терапии в условиях повседневной практики.

Полученные данные позволяют рассматривать Веприпак® как удобный вариант системной

терапии при основных акарозах собак с учетом длительного действия, хорошей переносимости и высокой поедаемости. Для максимальной клинической эффективности рекомендуется подтверждать диагноз микроскопией, контролировать динамику в повторные сроки и одновременно корректировать вторичные инфекции и факторы реинвазии.

Конфликт интересов

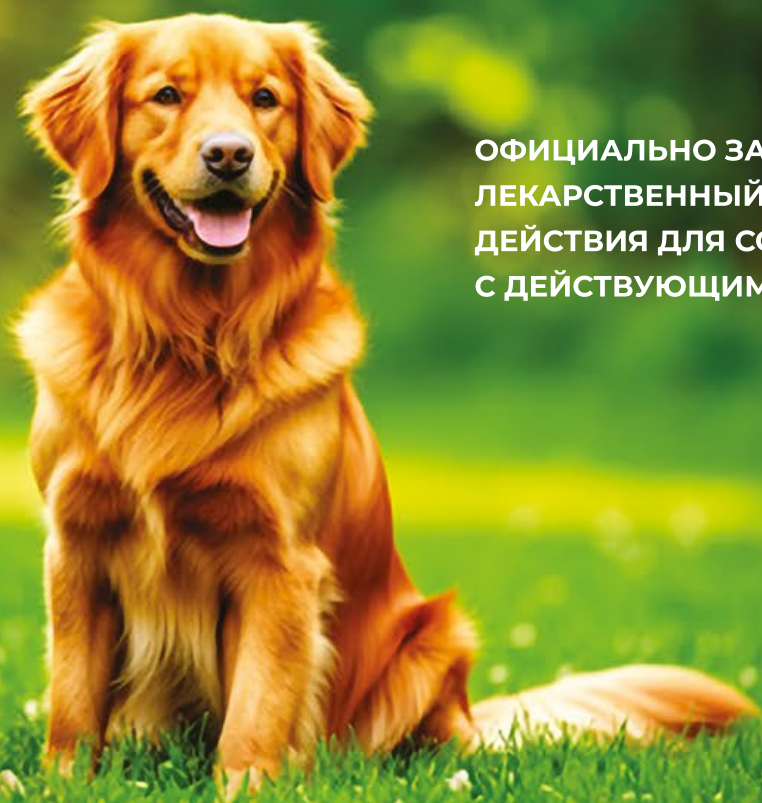
Производителем препарата Веприпак® и спонсором данного исследования является ООО «Ветстем». Решение о публикации результатов научной работы принадлежит разработчику ООО «Ветстем».

Библиография

1. Шагова, Н.В. Эффективность и безопасность применения противопаразитарного препарата Веприпак® в сравнении с препаратом Бравекто® для профилактики и лечения эктопаразитозов и трансмиссивных заболеваний (бабезиоза) у собак / Н.В. Шагова, Ю.Е. Бордукова, И.А. Платонова, Е.В. Викторова // Российский ветеринарный журнал. — 2025. — № 1. — С. 41-48. DOI: 10.32416/2500-4379-2025-1-41-48.
2. Куприянова, Л.И. Эффективность и безопасность применения противопаразитарного препарата Веприпак® для профилактики и лечения эктопаразитозов и трансмиссивных заболеваний (бабезиоза) у собак / Л.И. Куприянова, Н.В. Шагова, Ю.Е. Бордукова, В.Н. Немеш, М.Ю. Драницина, Е.В. Викторова, С.А. Платонова // Современная ветеринарная медицина. — 2025. — № 6. — С. 13-20.
3. Викторова, Е.В. Клиническое исследование вкусовой привлекательности жевательной таблетки препарата «Веприпак» у собак / Е.В. Викторова, Н.В. Шагова, С.А. Платонова // Современная ветеринарная медицина. — 2025. — № 5. — С. 26-28.
4. Федулова, Л. В. Исследование биоэквивалентности ветеринарных препаратов на основе флураланера: Веприпак® и Бравекто® / Л.В. Федулова, Е.В. Викторова, С.А. Платонова // Российский ветеринарный журнал. — 2025. — № 4. — С. 54-59. DOI: 10.32416/2500-4379-2025-4-54-59.
5. Djuric, M., Efficacy of oral fluralaner for the treatment of canine generalized demodicosis: a molecular-level confirmation / M. Djuric, N. Milcic Matic, Dar. Davitkov, U. Glavinic, Daj. Davitkov, B. Vejnovic, Z. Stanimirovic // Parasit Vectors. — 2019 May. — Vol. 28. No.12(1). — pp. 270. DOI: 10.1186/s13071-019-3521-9.
6. Chiummo, R. Efficacy of orally and topically administered fluralaner (Bravecto®) for treatment of client-owned dogs with sarcoptic mange under field conditions / R. Chiummo, I. Petersen, C. Plehn, E. Zschiesche, R. Roepke, E. Thomas // Parasit Vectors. — 2020 Oct. Vol. 17. — No. 13(1). — pp. 524. DOI: 10.1186/s13071-020-04395-6.

ОТ БЛОХ И КЛЕЩЕЙ ДЛЯ СОБАК

Веприпак®



ОФИЦИАЛЬНО ЗАРЕГИСТРИРОВАННЫЙ РОССИЙСКИЙ
ЛЕКАРСТВЕННЫЙ ПРЕПАРАТ ИНСЕКТОАКАРИЦИДНОГО
ДЕЙСТВИЯ ДЛЯ СОБАК В ФОРМЕ ЖЕВАТЕЛЬНОЙ ТАБЛЕТКИ
С ДЕЙСТВУЮЩИМ ВЕЩЕСТВОМ ФЛУРАЛАНЕР



- ✓ **12 НЕДЕЛЬ ЗАЩИТЫ**
проверено
- ✓ **БЕЗ БЛОХ И КЛЕЩЕЙ**
через 8 и 12 часов
- ✓ **ДЛЯ ЩЕНКОВ**
с 8 месяцев и от 2 кг

- ✓ **ОЧЕНЬ ВКУСНО**
подтверждено
- ✓ **КЛИНИЧЕСКИ ДОКАЗАНО**
безопасно и эффективно
- ✓ **УСВОЯЕМОСТЬ**
не зависит от кормления
животного



веприпак.рф



клинические
исследования



ВК

 vetstem.ru

 info@vetstem.ru

VET
STEM
pharma&cell

  Участник